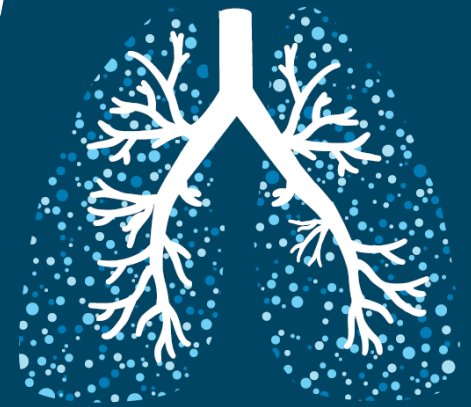

MEDIASTrial

MEDIASTinal staging of non-small cell lung cancer by endobronchial and endoscopic ultrasonography with or without additional surgical mediastinoscopy



Inclusiecriteria:

- (verdenking op) NSCLC zonder M1 metastase
- Indicatie voor invasieve mediastinale stadiëring:
 - cN1-3 op FDG-PET/CT-scan (PET-avide of CT > 1cm korte as lymfeklier)
 - Centrale ligging tumor
 - Primaire tumor niet PET-avide
 - Perifere tumor > 3cm
- Negatieve systematisch verrichte EBUS (+EUS-B)
- Patiënt moet mediastinoscopie kunnen ondergaan
- Patiënt moet resectie van de primaire longtumor kunnen ondergaan

Exclusiecriteria:

- Op FDG-PET/CT-scan en EBUS/EUS-B 'bulky N2-3 disease' of een (volgens de criteria) hoog-verdachte niet resectabele lymfeklier
- Niet-corrigeerbare stollingsstoornissen
- Onvoldoende beheersing van de Nederlandse taal

Inclusie, randomisatie en follow-up: www.mediastrial.nl

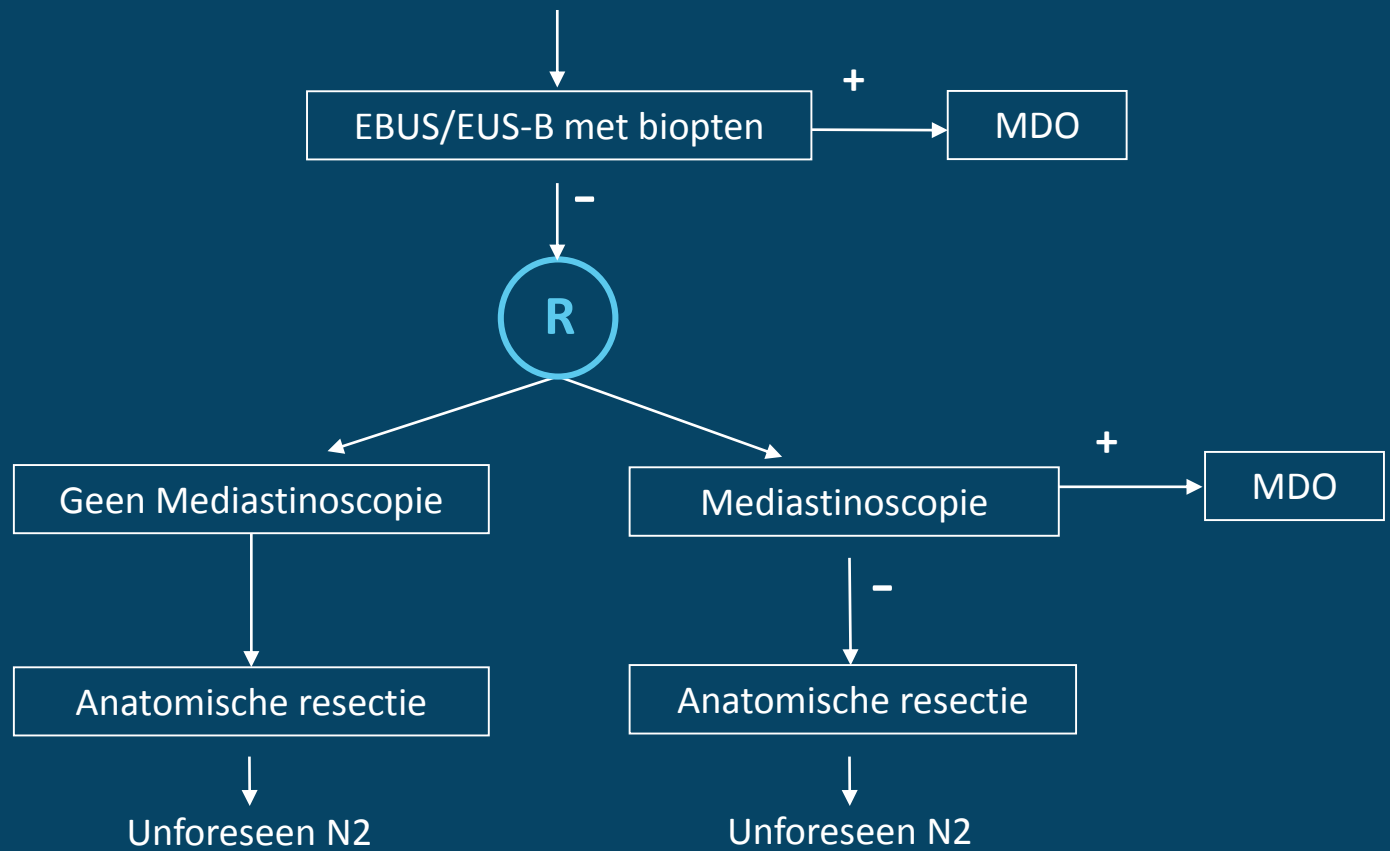
Jelle Bousema
Arts-onderzoeker
Tel: (+31) (0)40 888 72 43
E-mail: jelle.bousema@mmc.nl



Máxima Medisch Centrum
Afdeling Heelkunde
De Run 4600, 5504 DB Veldhoven
Postbus 7777, 5500 MB Veldhoven

MEDIASTrial

NSCLC cT1-3N1-3M0 (PET/CT) / centrale tumor / PET non-avide tumor / perifere tumor >3 cm



Primaire uitkomstmaat: Unforeseen N2

Secundaire uitkomstmaten: Morbiditeit, survival, health economics
Kwaliteit van leven

Follow-up schema:

Baseline

1 week na mediastinoscopie (indien uitgevoerd)

Start behandeling (operatie, chemotherapie, radiotherapie)

Follow-up: 2 en 4 weken, 3, 6, 12 en 24 maanden na therapie

Jelle Bousema
Arts-onderzoeker
Tel: (+31) (0)40 888 72 43
E-mail: jelle.bousema@mmc.nl



Máxima Medisch Centrum
Afdeling Heelkunde
De Run 4600, 5504 DB Veldhoven
Postbus 7777, 5500 MB Veldhoven